

# Tumeur Fibreuse Solitaire Complicquée De Deux Syndromes Paranéoplasiques (Situation Rare : A Propos D'un Cas)

S. Msika, H. Arfaoui, S. El Hanafy, H. Bamha, N. Bougteb, H. Jabri, W. El Khattabi, H. Afif

## Résumé :

Les tumeurs fibreuses solitaires de la plèvre (TSFP) sont des tumeurs rares, représentant moins de 5% des masses pleurales qui peuvent s'accompagner de syndromes paranéoplasiques : syndrome de Doege-Potter et syndrome d'ostéarthropathie hypertrophiante pneumique, phénomènes rarement décrits. Nous rapportons le cas d'une patiente âgée de 55 ans, qui consultait pour des douleurs thoraciques, une dyspnée, une toux sèche, des malaises matinaux et un trouble d'attention, chez qui l'examen clinique a trouvé un hippocratisme digital et le bilan biologique a trouvé des hypoglycémies profondes avec une énorme formation tissulaire occupant presque la totalité de l'hémithorax gauche à la TDM thoracique. Le diagnostic de TSFP a été obtenu par ponction biopsie trans-pariétale échoguidée.

**Mots clés :** Tumeur fibreuse solitaire, syndrome de Doege-Potter, ostéarthropathie hypertrophiante pneumique, plèvre.

Date of Submission: 05-05-2024

Date of Acceptance: 15-05-2024

## I. Introduction :

La tumeur fibreuse solitaire, anciennement appelée "fibrome bénin solitaire", est une tumeur pleurale d'origine mésenchymateuse, rare, représentant moins de 5 % des masses pleurales. Initialement décrite dans la plèvre, elle peut également toucher de nombreux sites extrapleurales (péricarde, méninges, etc.) [1]. Ces tumeurs sont le plus souvent asymptomatiques et de découverte radiologique fortuite, mais quand la masse devient volumineuse, elle peut se manifester par des signes respiratoires notamment la dyspnée ou des douleurs thoraciques comme le cas de notre patiente [2].

## II. Observation :

Patiente âgée de 55 ans, sans habitudes toxiques, opérée pour cardiopathie de type communication interauriculaire il y a 21 ans, jamais traitée pour tuberculose pulmonaire et sans contagement tuberculeux récent connu dans l'entourage, non connue dyspnéique chronique ni bronchorrhéique chronique et sans autres comorbidités.

L'histoire de sa maladie remontait à 3 mois par l'installation progressive d'une dyspnée d'aggravation progressive devenant stade III mMRC, une toux sèche, sans hémoptysie, une douleur basi-thoracique gauche à type de brûlure sans irradiation particulière et cédant spontanément, le tout évoluant dans un contexte d'apyrexie et de fléchissement de l'état général fait d'asthénie, anorexie et amaigrissement non chiffré. L'histoire de sa maladie est marquée par l'apparition de malaises matinaux et de trouble d'attention depuis 15 jours.

L'examen clinique a trouvé une patiente qui saturait à 97% à l'air libre, polyrythmique à 24 cycles/min, tachycarde à 104 bat/min, un hippocratisme digital en baguette de tambour (figure 1), un syndrome d'épanchement liquidien de l'hémithorax gauche et le reste de l'examen somatique était sensiblement normal.

La radiographie thoracique de face a objectivé une opacité dense et inhomogène dans son tiers inférieur occupant la totalité de l'hémithorax gauche et responsable d'un refoulement de la partie inférieure de la trachée (figure 2).

L'échographie thoracique a montré une lésion tissulaire occupant les deux tiers supérieur de l'hémithorax gauche et un épanchement pleural anéchogène de moyenne abondance (Figure 3). L'étude du liquide a montré une pleurésie sérofibrineuse complétée par deux ponctions biopsies pleurales qui étaient non spécifiques et ne montraient pas de malignité.

La TDM thoracique a montré un volumineux processus médiastino-pulmonaire gauche assez bien limité de contours réguliers occupant la quasi-totalité de l'hémithorax gauche rehaussé de façon hétérogène après injection de produit de contraste délimitant des zones de nécrose centrales mesurant 162\*102\*194 mm en contact intime avec les éléments du médiastin, associé à un épanchement pleural homolatéral (Figure 4).

La bronchoscopie souple a montré une inflammation de 2<sup>ème</sup> degré diffuse à gauche avec épaississement de tous les éperons et compression extrinsèque rendant l'exploration difficile au-delà de l'éperon lobaire. Les biopsies de l'éperon lobaire et la carène étaient en faveur d'un remaniement fibro-inflammatoire chronique non spécifique avec absence de malignité.

La ponction biopsie transpariétale écho-guidée a objectivé une prolifération fusocellulaire peu différenciée, dont l'étude immunohistochimique a montré que les cellules tumorales expriment STAT6, beta caténine et focalement CD34 en faveur d'une tumeur fibreuse solitaire (Figure 5).

Devant les malaises matinaux que présentait la patiente, un cycle glycémique de trois jours a été établi objectivant des hypoglycémies ainsi qu'une glycémie à jeun chiffrée à 0,67 g/l en rapport avec un syndrome de Doege-Potter. La scintigraphie osseuse a montré un aspect compatible avec un syndrome paranéoplasique de type ostéoarthropathie hypertrophiante pneumique (Figure 6).

La patiente a été adressée au service de chirurgie thoracique pour résection de la tumeur.

### **III. Discussion :**

La tumeur fibreuse solitaire pleurale (TFSP) a été décrite initialement par Klimperer et Rabin comme un mésothéliome localisé [2]. Les tumeurs fibreuses solitaires sont des tumeurs mésoenchymateuses qui se développent à partir de tissus conjonctif, et plus particulièrement à partir de la plèvre, c'est une tumeur rare qui représente moins de 5% des tumeurs pleurales.

Elles peuvent se voir à n'importe quel âge, avec un pic de fréquence entre la quatrième et la cinquième décennie, sans prédilection de sexe. D'étiologie inconnue, il n'a pas été mis en évidence de lien avec le tabagisme ou l'exposition à l'amiante [3].

De découverte fortuite dans 50% des cas, quand les signes cliniques sont présents, il s'agit le plus souvent de tumeurs volumineuses de plus de 10 cm, se manifestant par des douleurs thoraciques, une toux, une dyspnée, rarement des hémoptysies, des signes de compression ou en rapport avec un syndrome paranéoplasique, ce dernier étant rapporté dans 10 à 20% des cas de la littérature et représenté par le syndrome de Doege-Potter et l'ostéoarthropathie hypertrophiante pneumique [4], comme le cas de notre patiente.

La TFSP se manifeste à la radiographie thoracique par une opacité homogène, ronde ou ovalaire, bien limitée, volontiers périphérique, à prédominance basale avec un raccordement pleural obtus pour les tumeurs de petite ou moyenne taille et aigu pour les tumeurs plus volumineuses ou pédiculées [5]. La TDM Thoracique représente l'examen clé, puisqu'elle permet de préciser la taille, la localisation et aide à la planification chirurgicale. La TFSP est sous forme d'une masse bien circonscrite et homogène, périphérique, de densité tissulaire, pouvant avoir un renforcement du contraste selon la vascularisation de la tumeur. Un épanchement pleural ipsilatéral peut être observé dans 17% des cas, des calcifications dans 7% des cas et des érosions costales sont rares [6]. L'IRM thoracique a des indications précises notamment pour préciser les rapports avec le rachis pour les tumeurs à développement postérieur, rechercher une extension pariétale et différencier des zones de nécrose et de fibrose [7]. L'indication du TEP scan est actuellement débattue dans les pathologies pleurales toutefois un hypermétabolisme au niveau de la tumeur est compatible avec une dégénérescence maligne [8].

Le diagnostic des TFSP ne peut être fait qu'après une étude anatomopathologique qui montre une alternance de plages fibreuses hypocellulaires contenant du collagène et de plages cellulaires denses[9]. Les cellules tumorales sont ovoïdes à fusiformes, à noyau allongé non nucléolé, à chromatine fine avec un cytoplasme pâle et expriment CD 34, CD 99, Bcl-2 et les anticorps anti-STAT-6 qui sont très sensibles et très spécifiques pour le diagnostic [10].

La Chirurgie reste le traitement de choix [6], toutefois une chimiothérapie et/ou radiothérapie peuvent être indiquée pour les formes agressives, en cas de récurrence ou en cas de résection incomplète mais sans efficacité prouvée [5].

Le pronostic et l'agressivité restent difficiles à établir, certes ce sont des tumeurs à croissance lente avec un bon pronostic, mais restent des tumeurs à potentiel de malignité intermédiaire avec une évolution imprévisible [11]. Le meilleur facteur pronostique est la résection large et complète de la tumeur. En effet, en cas d'exérèse complète, le taux de survie à 5 ans est excellent (97%) [12].

Le suivi à long terme est obligatoire du fait de possibles récurrences tardives et potentiellement mortelles, la majorité de récurrences apparaissent dans les 24 mois suivant la chirurgie et les facteurs de risque de récurrence sont : l'exérèse incomplète, le caractère sessile de la tumeur, les marges de sécurité insuffisantes et le marquage CD34 négatif [6].

Le syndrome de Doege-Potter est une entité rare, décrite en 1930 par Doege et Potter, dont il n'existe que très peu de cas rapportés dans la littérature [13]. Ce syndrome rare a été décrit dans 2-4 % des fibromes solitaires de la plèvre et constitue un syndrome paranéoplasique dans lequel l'hypoglycémie est le résultat des tumeurs produisant le facteur de croissance insuline-like (IGF-II) [14]. L'ostéoarthropathie hypertrophiante pneumique est retrouvée dans 10 à 20 % des cas de la littérature, résultante d'une production ectopique d'hormone de croissance ou d'acide hyaluronique [15].

#### **IV. Conclusion :**

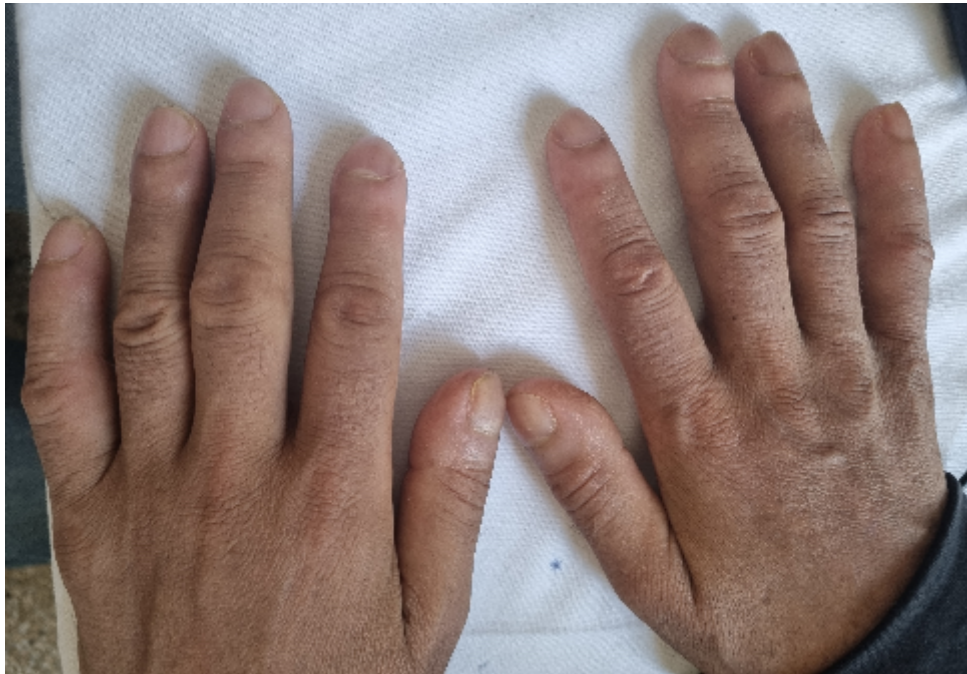Les tumeurs fibreuses solitaires sont des tumeurs mésenchymateuses rares, le plus souvent bénignes et de découverte fortuite mais restent des tumeurs à potentiel de malignité intermédiaire avec une évolution imprévisible, compliquées souvent par des syndromes paranéoplasiques : Syndrome de Doege-Potter et ostéoarthropathie hypertrophiante pneumique, deux phénomènes rares retrouvés dans notre cas.

#### **Conflit d'intérêt :**

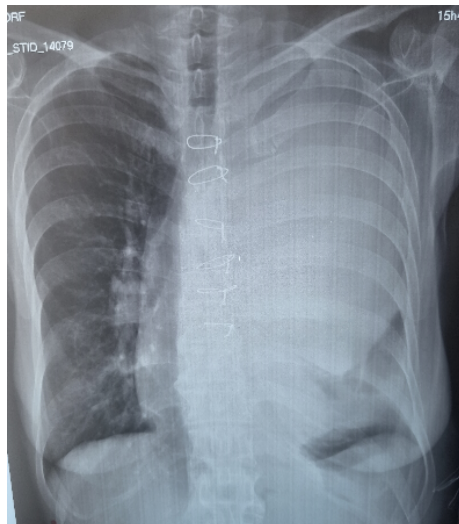
Pas de conflit d'intérêt.

#### **Bibliographie :**

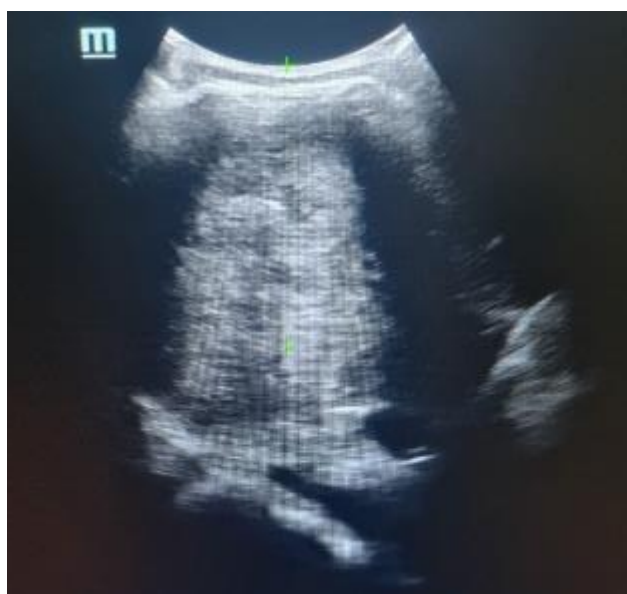- [1] Mitchell Jd. Solitary Fibrous Tumor Of The Pleura. *Semin Thorac Cardiovasc Surg.* 2003;15(3):305-309.
- [2] Klempner P, Coleman Br. Primary Neoplasms Of The Pleura. A Report Of Five Cases. *Am J Ind Med.* 1992;22(1):1-31.
- [3] Magdeleinat P, Alifano M, Petino A, Le Rochais Jp, Dulmet E, Galateau F, Et Al. Solitary Fibrous Tumors Of The Pleura: Clinical Characteristics, Surgical Treatment And Outcome. *Eur J Cardiothorac Surg.* 2002;21(6):1087-1093.
- [4] De Perrot M, Kurt Am, Robert Jh, Borisch B, Spiliopoulos A. Clinical Behavior Of Solitary Fibrous Tumors Of The Pleura. *Ann Thorac Surg.* 1999;67(5):1456-1459.
- [5] De Perrot M, Fischer S, Bründler M-A, Sekine Y, Keshavjee S. Solitary Fibrous Tumors Of The Pleura. *Ann Thorac Surg.* 2002;74(1):285-293.
- [6] Cardillo G, Facciolo F, Cavazzana Ao, Capece G, Gasparri R, Martelli M. Localized (Solitary) Fibrous Tumors Of The Pleura: An Analysis Of 55 Patients. *Ann Thorac Surg.* 2000;70(6):1808-1812.
- [7] Raclot A, Muller C, Grivaux M, Beroud P, Blanchon F. [A Voluminous Mass At The Base Of The Thorax]. *Rev Pneumol Clin.* 1994;50(6):343-345.
- [8] Tazeler Z, Tan G, Aslan A, Tan S. The Utility Of 18f-Fdg Pet/Ct In Solitary Fibrous Tumors Of The Pleura. *Rev Esp Med Nucl Imagen Mol.* 2016;35(3):165-170.
- [9] Ali Sz, Hoon V, Hoda S, Heelan R, Zakowski Mf. Solitary Fibrous Tumor. A Cytologic-Histologic Study With Clinical, Radiologic, And Immunohistochemical Correlations. *Cancer.* 1997;81(2):116-121.
- [10] Léna H, Desrues B, Caullet-Maugendre S, Le Coz A, Huet H, Delaval P. [Pleural Fibroma. Contribution Of Immunohistochemistry]. *Rev Mal Respir.* 1995;12(4):383-385.
- [11] Bai H, Aswad Bi, Gaissert H, Gnepp Dr. Malignant Solitary Fibrous Tumor Of The Pleura With Liposarcomatous Differentiation. *Arch Pathol Lab Med.* 2001;125(3):406-409.
- [12] Kafih M, Boubia S, Ridai M, Maher N, Afif H, Attar H, Et Al. Coma Hypoglycémique Révélant Une Tumeur Fibreuse Solitaire Cardillo G, Lococo F, Carleo F, Martelli M. Solitary Fibrous Tumors Of The Pleura. *Curr Opin Pulm Med.* 2012;18(4):339-346.
- [13] De La Plèvre. *La Presse Médicale.* 2005;34(19, Part 1):1370.
- [14] Doege Kw. Fibro-Sarcoma Of The Mediastinum. *Ann Surg.* 1930;92(5):955-960.
- [15] Campbell Na, Antippa Pn. Solitary Fibrous Tumour Of The Pleura. *Heart, Lung And Circulation.* 2006;15(6):400-401.



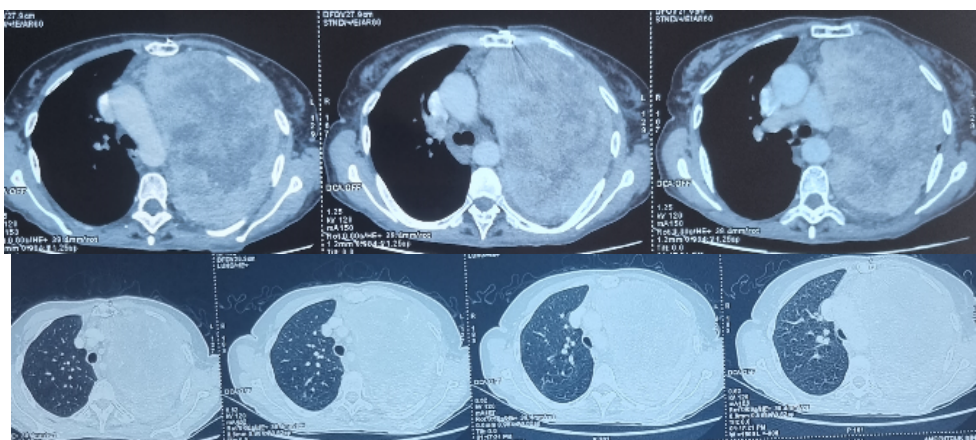
**Figure 1 : hippocratisme digital en baguette de tambour.**



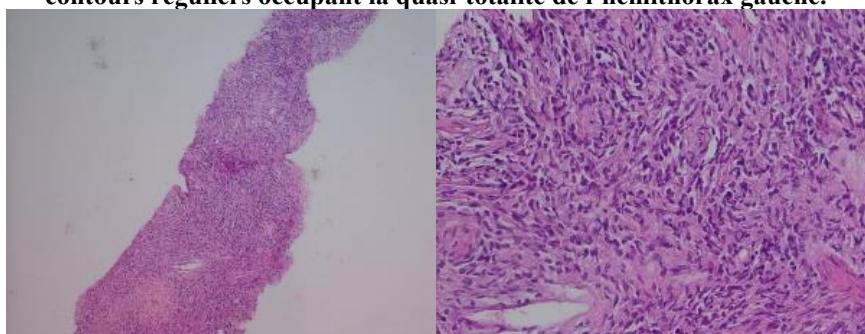
**Figure 2 : radiographie thoracique de face : hémithorax gauche opaque inhomogène dans son tiers inférieur et responsable d'un refoulement de la partie inférieure de la trachée.**



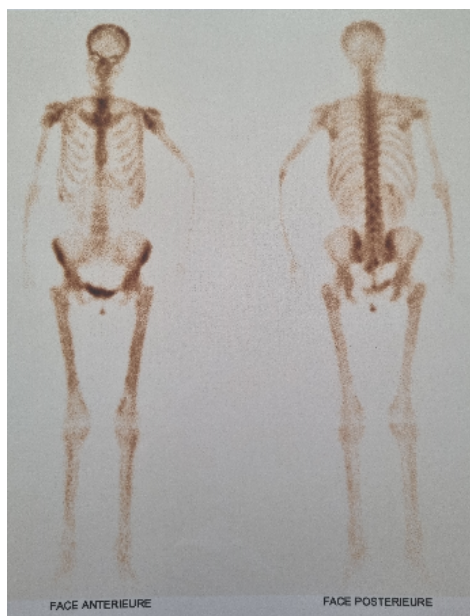
**Figure 3 : échographie thoracique : lésion tissulaire échogène**



**Figure 4 : A+B : TDM thoracique : processus médiastino-pulmonaire gauche assez bien limité de contours réguliers occupant la quasi-totalité de l'hémithorax gauche.**



**Figure 5 : coupe histologique : prolifération fusocellulaire peu différenciée, l'étude immunohistochimique a montré que les cellules tumorales expriment STAT6, beta caténine et focalement CD34.**



**Figure 6 : scintigraphie osseuse : aspect compatible avec un syndrome paranéoplasique de type ostéoarthropathie hypertrophiante pneumique.**