

# Un kyste mésothelial de la rate chez une jeune fille révélée par une anémie : Rapport d un cas

Ibtissam Talbi, Ihab Youssef, Zakaria EL Barkaoui, El Fahssi Mohammed, Yakka Mbarek, El Hjouji Abderrahman, Ait Ali Abdelmounaim  
Chirurgie Générale, Hôpital Militaire d'instruction Mohamed 5, Rabat, Maroc.

---

## Abstract

Les kystes spléniques sont des tumeurs rares, classés en kystes parasitaires et non parasitaires, les non parasitaires sont en outre classés en kystes primaires (épithéliaux/vrais) et secondaires (faux/pseudo) en fonction de la muqueuse du kyste, leur diagnostic est orienté par l'imagerie, en particulier l'échographie et le scanner, mais la certitude diagnostique est obtenue par l'examen anatomopathologique de la pièce. [1]

Un kyste mésothelial de la rate est une lésion épithéliale primitive, non-parasitaire, généralement bénigne, de type rare et souvent de découverte fortuite, soit à l'imagerie, soit lors de l'examen clinique d'une douleur abdominale. Les kystes spléniques symptomatiques et compliqués sont traités chirurgicalement. La splénectomie totale, qui était traditionnellement la procédure de choix, a récemment été remplacée par des approches plus conservatrices.

---

Date of Submission: 03-07-2022

Date of Acceptance: 17-07-2022

---

## I. Introduction

Un kyste mésothelial de la rate est un kyste qui se forme par l'inclusion de cellules mésothéliales dans la région sous capsulaire de la rate au cours de l'embryogénèse. Ils sont généralement découverts lors d'une exploration abdominale par échographie ou par tomographie et souvent ne deviennent symptomatiques que lorsqu'ils atteignent une taille supérieure à 5 cm.

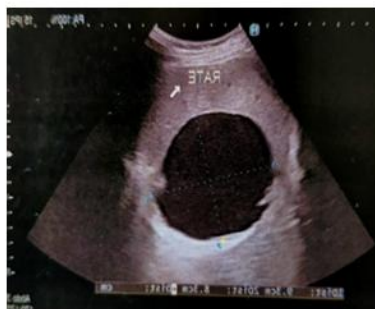Les techniques chirurgicales ont beaucoup évoluées au cours des trois dernières décennies. Initialement, la splénectomie totale par laparotomie constituait le traitement de référence. L'évolution des techniques conservatrices de tissu splénique et mini-invasives a rendu possible une chirurgie moins agressive. Permettant de diminuer les complications post-opératoires immédiates, ainsi que les complications à moyen et long terme (récidive, déficit immunitaire...).

## II. Rapport de cas

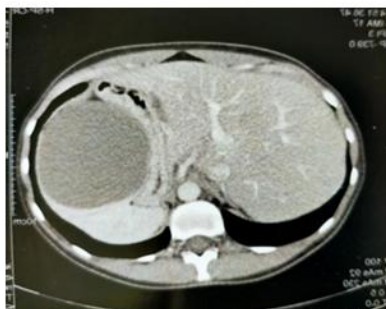
Il s'agit d'une jeune femme de 21 ans, ses antécédents médicaux étaient sans particularité à l'exception d'une anémie d'origine inconnue.

L'échographie abdominale a montré une lésion kystique avasculaire géante d'origine splénique probable (figure A). Afin d'obtenir une meilleure caractérisation de la lésion en vue d'un éventuel traitement chirurgical, une tomographie (TDM) abdominale avec contraste a été réalisée, qui a révélé une masse kystique homogène de 9 cm évoquant un lymphangiome splénique ou un kyste épithélial (figure B) on note que les tests sérologiques étaient négatifs pour une infection parasitaire.

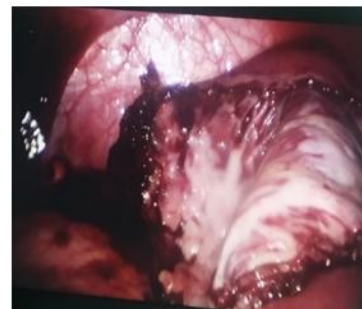Le diamètre de la masse imposait une intervention chirurgicale, à l'exploration, le kyste était au dépend du pôle antérieur supérieur de la rate (figure C), on a créé un petit trou sur le toit du kyste et environ 200 ml de liquide séreux trouble (figure D) ont été aspirés et envoyés pour culture et examen cytologique (les cultures bactériologiques et l'examen cytologique du liquide étaient négatifs) et une résection du dôme saillant a été réalisée avec préservation du parenchyme splénique. En post opératoire, la patiente était stable sur le plan hémodynamique et l'échographie postopératoire et la numération plaquettaire ont montré une préservation de la fonction splénique. La patiente est sortie au 4ème jour postopératoire.



A – kyste splénique



B-masse kystique de la rate



C-paroi interne du kyste



D- contenu kystique

En outre, les résultats anatomopathologiques ont confirmé qu'il s'agissait d'un kyste mésothélial de la rate.

### III. Discussion

Les kystes mésothéliaux sont considérés comme bénins avec un bon pronostic, la plupart des kystes épithéliaux spléniques primaires sont cliniquement silencieux et sont souvent découvert d'une imagerie, telles que l'échographie ou la tomodensitométrie<sup>2,4</sup>.

Il s'agit généralement de lésions hypo échogènes et hypo denses bien définies, avec une paroi fine ou imperceptible, respectivement à l'échographie et au scanner<sup>2,3,4</sup>.

En imagerie par résonance magnétique, les kystes sont hypo intenses en pondération T1 et hyper intenses en pondération T2, sans renfort après injection de produit de contraste. Cependant, l'intensité du signal peut varier en fonction du contenu du kyste .

Les kystes mésothéliaux de la rate ont été décrits dans la littérature comme uniloculaires avec des bords lisses et bien définis, sans portions rehaussées <sup>2,3,4</sup>. Cependant, il existe quelques rapports sur les kystes mésothéliaux multiloculaires, dont certains ont été diagnostiqués à tort comme des kystes hydatiques en raison de leur forme

Les indications chirurgicales acceptées pour le traitement des kystes spléniques comprennent les kystes symptomatiques et les kystes  $\geq 5$  cm en raison d'un risque élevé de complications, telles que rupture, saignement et infection.

La splénomégalie devient évidente si la taille du kyste est supérieure à 5 cm, comme on le voit dans l'exploration et la radiologie simple de notre patient. Les symptômes sont associés à la taille du kyste. En outre, les symptômes sont plus nombreux lorsque le kyste atteint plus de 8 cm [5]

### IV. Conclusion

Les kystes spléniques primaires sont rares et sont généralement découverts fortuitement lors d'une échographie ou d'un scanner abdominal. Le plus souvent asymptomatiques, certains d'entre eux se présentent avec une douleur épigastrique ou bien au niveau du flanc gauche. Les examens de laboratoire sont essentiellement normaux.

La prise en charge chirurgicale des kystes symptomatiques et des kystes de plus de 5 cm de diamètre doit être envisagée en première intention, la préservation de la rate étant la principale considération.

La chirurgie offre les meilleurs taux de guérison. Marsupialisation, fenestration, kystectomie partielle ou splénectomie peuvent toutes être envisagées et réalisées par laparoscopie. Parfois, une splénectomie totale peut être nécessaire.

### Références

- [1]. Morgenstern L. Nonparasitic splenic cysts: pathogenesis, classification, and treatment. *J Am Coll Surg* 2002;194:306–14
- [2]. Kuwabara, S, Hohjoh, H, Nakano, M, et al. Kyste splénique mésothelial. *Interne Med* 1993 ; 32 : 672-674 .
- [3]. Vijayaraghavan, R, Chandrashekar, R, Aithal, S, et al . Kyste mésothelial de la rate chez un adulte : à propos d'un cas . *BMJ Case Rep* 2010 ; 2010 : bcr0320102810 .
- [4]. Elosua González, A, Nantes Castillejo, O, Tarifa Castilla, A, et al . Kyste mésothelial primitif de la rate comme cause rare de dyspepsie : à propos d'un cas. *Rev Gastroenterol Mex (Éd. anglais)* 2018 ; 83 : 463-465 .
- [5]. BelaMayvani ,RachmanaFendyMatulatan, IGB AdriaHariastawa. Giant mesothelial cyst of the spleen. February 2022 ; 102158

Ibtissam Talbi, et. al. "Un kyste mésothelial de la rate chez une jeune fille révélée par une anémie : Rapport d un cas." *IOSR Journal of Dental and Medical Sciences (IOSR-JDMS)*, 21(07), 2022, pp. 60-62.