

## Les tumeurs parotidiennes à propos de 104 cas Parotid tumors about 104 cases

I. ALLOUCH\*, N. BENKHRABA, H. AIT TALEB, H. RAHIM, S. NITASSI, R. BENCHEIKH, M.A. BENBOUZID, A. OUIJALAL, L. ESSAKALLI

service ORL et CCF de l'hôpital des spécialités de Rabat, CHU Rabat Salé

\*Corresponding Author: IHSSANE ALLOUCH

### Resume

Les tumeurs des glandes salivaires sont rares, dominées par les tumeurs parotidiennes. Elles sont caractérisées par une grande hétérogénéité morpho-histologique. La tuméfaction parotidienne est le motif de consultation le plus fréquent. L'imagerie par résonance magnétique représente l'examen radiologique de choix pour explorer ces tumeurs. Le traitement de ces tumeurs demeure chirurgical en premier lieu. Néanmoins, la complication majeure de cette chirurgie reste la paralysie faciale pouvant être transitoire ou permanente. Histologiquement, les formes bénignes sont les plus fréquentes dominées par l'adénome pléomorphe.

Le but de cet article est d'analyser chez 104 patients suivis et traités d'une tumeur parotidienne les différents aspects épidémiocliniques, radiologiques et histologiques de ces tumeurs.

**Mots Clés :** Tumeurs, glande parotide, adénome pléomorphe, formes bénignes, parotidectomie, paralysie faciale.

Date of Submission: 05-06-2021

Date of Acceptance: 18-06-2021

### I. Introduction

Les lésions tumorales de la glande parotide sont rares et de faible incidence, elles représentent environ 3% des tumeurs cervico-faciales et 80% des tumeurs des glandes salivaires [1, 2].

Ces tumeurs sont caractérisées par leur polymorphisme clinique, mais le mode de révélation le plus fréquent est l'apparition d'une tuméfaction cervicale de la loge parotidienne.

Elles se caractérisent également par leur diversité histologique dominée par les tumeurs bénignes dans 70% des cas, notamment les adénomes pléomorphes [3], anciennement nommés tumeurs mixtes. Les cancers parotidiens sont dominés par le carcinome muco-épidermoïde [1].

La connaissance pré-opératoire de la nature de la tumeur guide le chirurgien dans sa décision chirurgicale ; par conséquent, l'imagerie est devenue un véritable outil diagnostique pour les chirurgiens, d'une part, pour préciser le siège exact de la lésion, son extension aux tissus avoisinants, d'autre part, pour

prédire la nature maligne ou bénigne de la lésion. L'échographie, couplée ou non à la cytoponction, la tomodensitométrie (TDM) et l'imagerie par résonance magnétique (IRM), sont les méthodes les plus fréquemment utilisées [4]. Toutefois, seule une parotidectomie exploratrice couplée à un examen anatomopathologique permet d'affirmer la nature maligne ou bénigne de la lésion.

Nous rapportons une étude rétrospective portant sur 104 cas de tumeurs parotidiennes suivis et traités au sein du service d'otorhinolaryngologie et chirurgie cervico faciale de l'Hôpital des spécialités de Rabat sur une période de 7 ans de janvier 2014 à décembre 2020.

### II. Matériels Et Methodes

Il s'agit d'une étude rétrospective descriptive au sein du service d'Oto-rhino-laryngologie de l'hôpital des spécialités du CHU Ibn Sina de Rabat, comportant 104 patients ayant été suivis et traités pour une tumeur de la glande parotide sur une période de 07 ans allant de Janvier 2014 jusqu'à décembre 2020.

Nous avons inclus dans notre échantillon, tous cas de patients ayant un diagnostic histologique de tumeur primitive de la parotide et nous avons exclus de cette étude les sialadénites infectieuses aiguës d'origine virale ou bactérienne, les sialadénites auto-immunes et les lésions métastatiques au niveau de la parotide.

L'étude statistique a été faite par saisie et analyse des données sur logiciel Excel. Les résultats ont été présentés sous forme de pourcentage et de moyennes.

Pour chaque patient inclus, on a analysé l'âge, le sexe, et l'intoxication alcool-tabagique. Tous nos patients ont fait l'objet d'un examen clinique minutieux de la région parotidienne et cervical, associé à un examen ORL complet, et un examen général. Un bilan radiologique a été réalisé pour tous nos patients, fait

d'échographie cervicale et/ou TDM cervico-faciale et/ou IRM cervico-faciale en coupes axiales et coronales avec injection de produit de contraste, permettant un bilan lésionnel avec une bonne précision des différentes composantes tissulaires et kystiques de la tumeur ainsi que son siège exact, et la présence d'adénopathies cervicales.

Le traitement chirurgical était systématique. Tous nos patients ont bénéficié d'un examen anatomopathologique qui a permis la précision du type histologique et d'un suivi à court terme pour dépister les complications post opératoires, et à long terme à la recherche de récives tumorales.

### III. Resultats

L'âge moyen de nos patients était de 48 ans avec des extrêmes d'âge allant de 5 ans et 83 ans ; l'âge moyen des patients ayant présenté une tumeur bénigne était de 45ans et l'âge moyen des patients ayant présenté une tumeur maligne était de 58 ans.

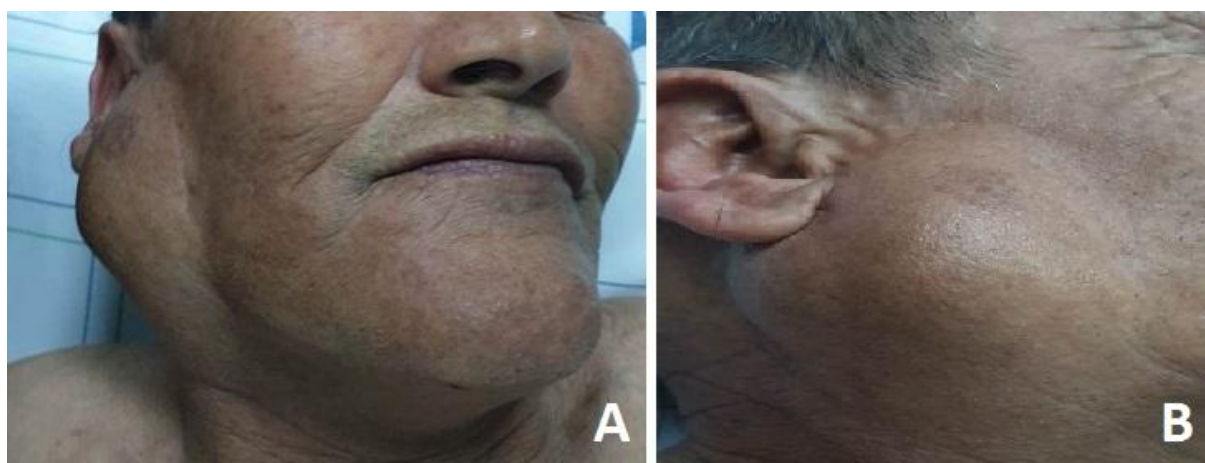Les deux sexes étaient touchés avec une légère prédominance féminine(66 %). Le sex-ratio (F/H) était de 0,51.

L'intoxication tabagique a été retrouvée chez 15 patients soit 14% de nos malades ; on n'a pas noté d'intoxication alcoolique.

Les signes fonctionnels ayant amené les patients à consulter étaient dominés par la constatation d'une tuméfaction cervicale dans tous les cas (figure 1).Le délai moyen entre le début des symptômes et la consultation était de 45 mois avec des extrêmes allant de 02 et 216 mois

A l'examen clinique, une tuméfaction parotidienne unilatérale a été palpée chez tous les patients, elle était de siège droit chez 60 patients (58% des cas) et gauche chez 44 patients (42% des cas).La taille moyenne clinique de la tuméfaction parotidienne était de 3,5 cm. Elle variait entre 1,5 cm et 9 cm.La consistance de la masse était dure dans 20 % des cas (21 patients), ferme dans 75 % des cas (78 patients), et molle dans 5% des cas (5 patients). La masse palpée était bien limitée dans 77% des cas (80 malades) et mobile par rapport aux deux plans chez 72 % des cas

Elle s'associait à une adénopathie cervicale dans 15 % des cas (16 malades), une paralysie faciale dans 5% des cas (5 patients), une infiltration de la peau en regard dans 4% des cas (4 malades) et des douleurs de la région parotidienne chez 18 malades (17% des cas).



**Figure 1 :** Aspect clinique d'une masse parotidienne droite [face (A) et Profil (B)], avec un caractère polylobé et ferme faisant évoquer un adénome pléomorphe

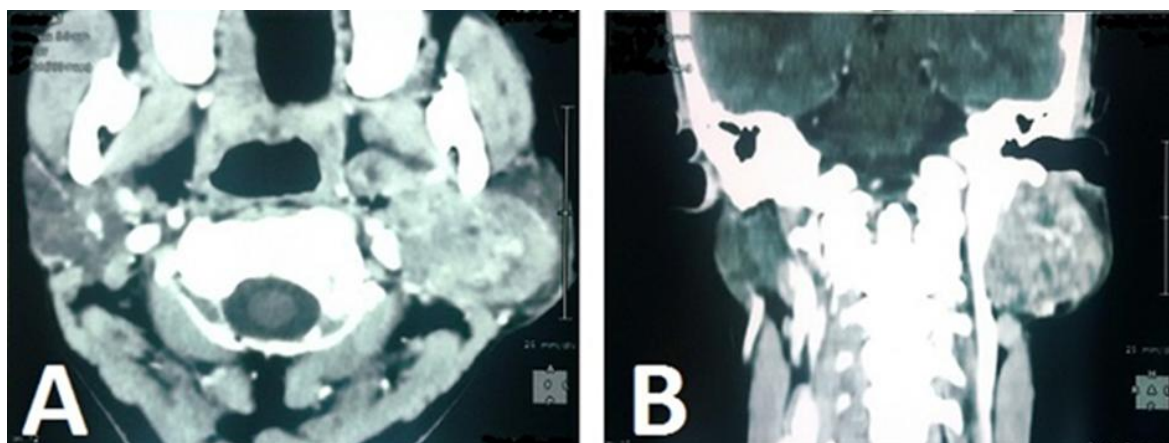
Une échographie cervicale a été faite chez 58 patients. Elle avait décelé des signes radiologiques de présomption de malignité dans 9 cas. Par contre, la nature bénigne de la formation a été suggérée dans 35 cas essentiellement pour les adénomes pléomorphes devant des images hypoéchogènes hétérogènes bien limitées.

Une tomodensitométrie cervico-parotidienne (figure 2) a été demandée pour 90 malades soit 86 % des cas. L'atteinte de lobe superficiel de la parotide était prédominante, elle a été observée chez 59% des patients ayant bénéficiés d'un scanner cervical ; 63 % des scanners réalisés ont évoqué un caractère tissulaire des tumeurs, correspondants à 57 patients ; le caractère kystique de la masse a été évoqué pour 4 malades soit 5% des patients ayant eu un scanner cervical, les contours étaient réguliers dans 78% des cas (70 cas), et irréguliers dans 22 % des cas (20 cas).Le rehaussement après injection du produit de contraste a été retrouvé dans 75 % des cas (67 cas). L'extension aux tissus de voisinage a été retrouvée chez 4 patients (4,5 % des cas). La nécrose a été retrouvée dans 27 % des cas (24 cas) et les calcifications intra tumorales ont été retrouvées dans 9 % des cas (8 cas) (tableau 1). La TDM nous a permis d'évoquer la malignité chez 18 patients ; devant les signes suivants : Un

aspect hétérogène de la tumeur ; Des limites irrégulières et un rehaussement massif à l'injection du produit de contraste ; Un envahissement des structures adjacentes et l'existence de foyers centraux nécrosés.

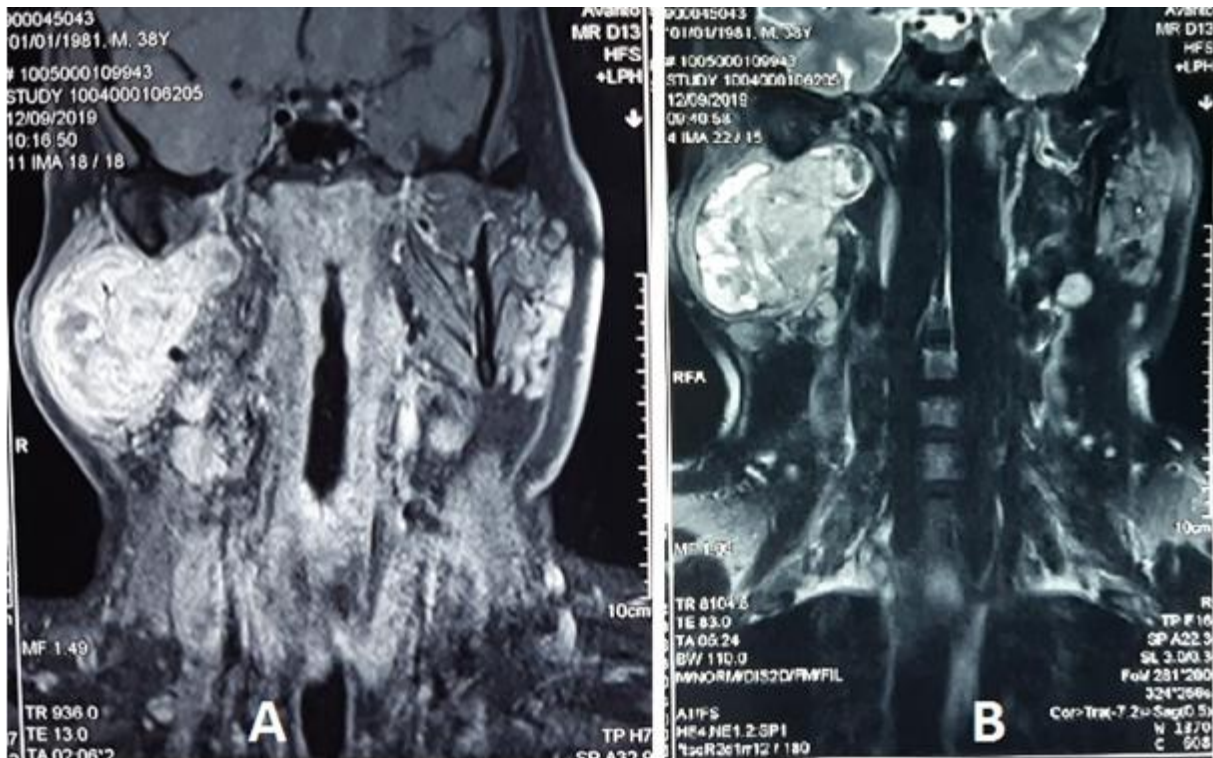
**Tableau 1 : Répartition des patients selon les éléments scannographiques**

Caractères scannographiques		Nombre(malades)	% des scanners
Le siège	Lobe superficiel	53	59%
	Lobe profond	2	2%
	Les deux lobes	35	39%
La composante	Tissulaire	57	63%
	Kystique	4	5%
	Mixte	29	32%
Les contours	Réguliers	70	78%
	Irréguliers	20	22%
Rehaussement au produit de contraste		67	75%
L'extension aux tissus adjacents		4	5,5%
Calcifications		8	9%

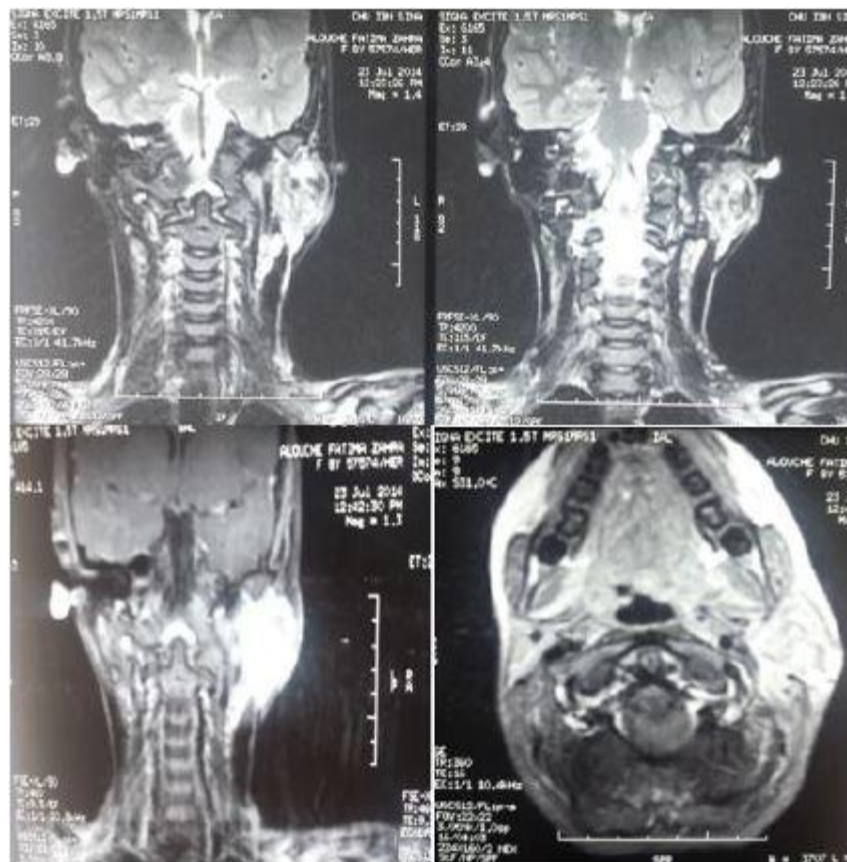


**Figure 2 (A et B) : Aspect scannographique d'une masse parotidienne gauche, bien limitée, hétérogène, au dépend des 2 lobes de la parotide (il s'agissait d'un Schwannome du nerf facial à l'histologie définitive)**

L'imagerie par résonance magnétique (figures 3 et 4) a été faite chez 34 patients, soit 32% des cas. Le lobe superficiel était atteint dans 59 % des cas (20 cas), le lobe profond était atteint dans 6% des cas (2 cas), et les 2 lobes étaient touchés dans 35% des cas (8 cas). Les tumeurs étaient de nature : tissulaire dans 59 % des cas (20 cas), kystique 9 % des cas (3 cas), et mixte dans 32 % des cas (11 cas). Ils étaient, réguliers dans 44% des cas (15 cas), et irréguliers dans 30 % des cas (10 cas), et lobulés dans 26 % des cas (9 cas). L'étude du signal avait montré que 31 tumeurs étaient en Hypo-signal T1 soit 91% des patients ayant bénéficié d'une IRM. 3 % des tumeurs (1 cas) étaient en hyper-signal T1 et 6 % des tumeurs (2 cas) étaient en signal intermédiaire T1. Pour le signal T2, 21 % des tumeurs (7 cas) étaient en Hypo-signal, 74 % des tumeurs (25 cas) étaient en Hyper-signal et 6 % des tumeurs (soit 2 cas), étaient en signal Intermédiaire. Le Rehaussement après injection du produit de contraste a été retrouvé dans 80 % des cas (27 cas). L'extension aux tissus de voisinages a été retrouvée chez 5 cas. Les adénopathies ont été objectivées dans 35 % des malades ayant bénéficiés d'IRM (12 cas) La nécrose a été retrouvée dans 47 % des cas (16 cas). L'Infiltration péri-neural a été retrouvée dans 9 % des cas (3 malades).



**Figure 3 :** Aspect IRM d'un adénome pléomorphe de la parotide droite, correspondant à une tumeur à contours réguliers, prenant les 2 lobes, avec un prolongement au niveau de l'espace para-pharyngé. Aspect hétérogène de signal intermédiaire renfermant des zones en hypersignal en séquence T2 (B), avec rehaussement hétérogène après injection de gadolinium en séquence T1 (A)



**Figure 4 :** Aspect IRM d'une tumeur de la glande parotide gauche, irrégulière, à limites flous, évoquant une tumeur maligne (il s'agissait d'un carcinome mucoépidermoïde à l'histologie définitive)

La cytoponction à l'aiguille fine a été réalisée chez 10 patients (soit 10 % des cas). Pour 4 patients, elle était en faveur de bénignité dans 4 cas elle était en faveur de malignité, Dans 2 cas elle était indéterminée (hémorragique)

On a réalisé une biopsie de la tumeur chez un patient qui présentait une tumeur parotidienne avec paralysie faciale périphérique et infiltrant la peau.

Le bilan d'extension a été demandé en fonction du résultat de l'étude anatomopathologique de la pièce opératoire ou de la biopsie réalisée avant la chirurgie. Ce bilan inclue la tomographie cervico-faciale et en fonction des cas la radiographie pulmonaire et/ou l'échographie abdominale ou d'emblée la tomographie thoraco-abdominale.

Au terme de l'étude clinique et paraclinique, les 22 patients présentant une tumeur maligne de la parotide ont été classés selon la classification de l'UICC de 2002 [5]. La tumeur a été classée T1 chez un patient (5%), T2 chez 7 patients (32%), T3 chez 10 patients (45 %) et T4a chez 4 patients (18%) et Le stade ganglionnaire a été classé N0 chez 12 patients (55%) et N1 chez 8 patients (36%) et N2 chez deux patients (9%). Aucun patient n'a présenté des métastases à distance au moment du diagnostic.

103 patients de notre étude avaient bénéficié d'une parotidectomie. Il s'agissait, en effet, d'une parotidectomie exo-faciale dans 51 cas (soit 50%), une parotidectomie totale conservatrice dans 42 cas (soit 40%), une parotidectomie totale non conservatrice dans 10 cas (soit 10 %), elle était élargie au nerf facial dans 5 cas, à la peau dans 2 cas et à la peau et au nerf facial dans 3 cas.

Un évidement ganglionnaire homolatéral (intéressant les groupes II, III, IV), a été réalisé chez 16 malades, soit 73 % des patients ayant une tumeur maligne (16 % de l'ensemble des patients opérés). Dans 44 % des cas (07 malades) le curage ganglionnaire cervicale était positif, la rupture capsulaire a été observée dans deux cas.

Deux patients (soit 2 % des cas de l'ensemble de nos malades), de notre série avaient présenté un lymphome parotidien dont le diagnostic a été porté par une biopsie pour un malade et une parotidectomie exofaciale pour l'autre. Ces deux malades ont été adressés pour chimiothérapie.

L'examen anatomopathologique extemporané a été réalisé pour 75 cas soit 72% de la totalité des tumeurs opérées, il était en faveur de bénignité dans 47% des cas, de malignité dans 13% des cas, il était non concluant pour 40% des cas.

L'examen anatomopathologique définitif avait répondu bénin dans 79% des cas (82 patients), l'adénome pléomorphe était le type histologique le plus retrouvé (69,6% de la totalité des tumeurs bénignes), Dans 21% des cas le type histologique définitif était malin, le carcinome canalaire et le carcinome épidermoïde étaient les tumeurs les plus observées (tableau 2).

**Tableau 2 : Répartition des patients selon le type histologique**

	Type histologique	Nombre de cas	Pourcentage %
Tumeurs bénignes	Adénome pléomorphe	57	54%
	Tumeur de Warthin	10	9,6%
	Kyste épidermoïde	2	2%
	Lipome adipocytaire mature	2	2%
	Adénopathie inflammatoire	2	2%
	Lymphangiome kystique	2	2%
	Schwannome du nerf facial	1	1%
	Myoépithélium	1	1%
	Mucocèle	1	1%
	Adénome canalaire	1	1%
	Kyste amygdaloïde	1	1%
	Sialokyste bénin	1	1%
	Canal excréteur ectasique	1	1%
	Tumeurs malignes	Carcinome canalaire	4
Carcinome épidermoïde		4	3,8%
Carcinome mucoépidermoïde		3	2,9%
Carcinome adénoïde kystique		3	2,9%
Carcinome à cellule acineuse		2	2%
Lymphome non hodgkinien		2	2%
Carcinome sur adénome pléomorphe		2	2%
Adénocarcinome à cellule basales		1	1%
Carcinome épithélial-myoépithéliale		1	1%

La radiothérapie postopératoire a été indiquée chez 18 patients qui avaient une tumeur maligne de la glande parotide, soit 17 % de la totalité des patients et 80% des tumeurs malignes.

En postopératoire, certaines complications ont été notées. Il s'agissait en fait de 10 cas de paralysie faciale transitoire et 8 cas de paralysie faciale définitive, 2 cas d'hémorragie postopératoire, 4 cas de syndrome

de Frey, un cas d'infection de la paroi et un cas de récurrence (noté après 3 ans de la chirurgie initiale et correspondant à l'adénocarcinome à cellules basales).

#### IV. Discussion

##### 1. Données épidémiologiques :

Chez l'homme, les tumeurs des glandes salivaires ne représentent que 0,2 à 0,6% de l'ensemble des tumeurs en général [6,7]. La parotide est la glande la plus fréquemment atteinte soit 90% des tumeurs des glandes salivaires principales [8]. Selon certains auteurs, l'âge moyen d'apparition de ces tumeurs était de 45 ans et le pic de fréquence était constaté entre la 5<sup>ème</sup> et la 6<sup>ème</sup> décennie (3). Les tumeurs parotidiennes touchent indifféremment les deux sexes [8]. Dans notre série, l'âge moyen était de 48 ans et on a révélé une légère prédominance féminine avec un sex-ratio de 0,51.

La présentation clinique des tumeurs parotidiennes est très riche. Le siège peut être sous-lobulaire, sous-angulo-maxillaire, rétro-angulo-parotidien, jugal, nuchal avec parfois une expression endobuccale. La latence clinique de ces tumeurs explique le long délai de consultation observé dans notre série : 45 mois. Celui-ci se rapproche de Musani et al. au Pakistan [9]. Il est de 3,3 ans au Brésil dans la série de Takahama et al [10]. L'examen clinique permet de réunir certains signes en faveur de la nature bénigne ou maligne de la tumeur parotidienne [7,10]. Dans notre étude, l'adénome pléomorphe représentant le contingent prédominant des tumeurs bénignes a été suspecté devant une tuméfaction grossièrement arrondie, bien limitée de consistance ferme qui a augmenté progressivement de taille. Les tumeurs malignes, dominées par les carcinomes, ont été par contre, suspectées devant une masse irrégulière de consistance dure, fixée, ayant augmenté rapidement de taille et s'associant à des adénopathies cervicales ou à une paralysie faciale

##### 2. Données paracliniques :

L'échographie est un examen simple, non invasif, rapide et peu coûteux, qui peut être réalisé en première intention devant toute tumeur des glandes salivaires. Elle doit être bilatérale et comparative [8]. Sa sensibilité est voisine de 100% pour les tumeurs du lobe superficiel, mais sa spécificité est moins bonne, de l'ordre de 80% [12-14]. Il ne permet par contre pas de discerner la partie antérieure du lobe profond ainsi qu'un éventuel prolongement para-pharyngé en raison de l'ombre acoustique créée par la branche montante de la mandibule. Plusieurs études ont montré que son utilité réside dans l'appréciation de la taille, de la topographie de la tumeur en dehors du lobe profond et la recherche d'éventuelles adénopathies, mais certainement pas pour différencier une tumeur bénigne d'une tumeur maligne [15].

L'examen scannographique permet de recueillir des arguments en faveur de l'agressivité des lésions tumorales malignes en fournissant des indications morphologiques (forme, netteté des contours, aspect lobulé ou irrégulier de la lésion, prise de contraste homogène ou hétérogène, éventuel envahissement osseux), et permet de préciser leur topographie avec leur extension locorégionale (lobe superficiel ou profond, prolongements tumoraux parotidiens dans la fosse ptérygomaxillaire ou les espaces para-pharyngés). Par contre elle ne permet pas d'apprécier la nature tumorale, ni l'invasion microscopique [16]. L'injection de produit de contraste est utilisée pour différencier les structures vasculaires du tissu parotidien, elle dévoile une éventuelle prise de contraste au niveau de la tumeur [12].

Le scanner de la région parotidienne et cervicale a été réalisé dans notre étude chez 86% des cas. Le TDM nous a permis d'évoquer la malignité chez 18 patients devant les signes suivants : Un aspect hétérogène de la tumeur ; Des limites irrégulières et un rehaussement massif à l'injection du produit de contraste ; Un envahissement des structures adjacentes et l'existence de foyers centraux nécrosés.

L'IRM est l'examen le plus performant pour l'exploration des lésions des glandes salivaires, en particulier pour les tumeurs parotidiennes [16,17]. L'IRM élimine les lésions de contiguïté (sous-cutanées, profondes, adénopathie...), précise le nombre de lésions, et permet de donner dans la plupart des cas une bonne orientation sur leur nature : d'une part, en distinguant les lésions kystiques et tissulaires, d'autre part, pour ce qui est des lésions tissulaires, en apportant des éléments de caractérisation, que ce soit pour l'adénome pléomorphe, dont l'aspect est typique dans la plupart des cas [18]. Elle permet également de préciser au mieux les dimensions de la tumeur, ses contours et son caractère intra ou extra-glandulaire. Ainsi, elle permet de distinguer les tumeurs du lobe profond de celles de l'espace para-pharyngé [8,19,20]. Dans notre série, L'IRM a été réalisée dans 34 cas (soit 40 %).

La cytoponction parotidienne est utilisée depuis plus de trente ans, Elle reste une option pour l'établissement du diagnostic préopératoire et de la stratégie thérapeutique. Les résultats sont variables selon les études de 73 % à 93% pour la sensibilité, et de 85 % à 98 % pour la spécificité pour le diagnostic de malignité, avec notamment des faux diagnostics entre la tumeur de Warthin et le carcinome épidermoïde. Elle permet d'éviter la chirurgie pour un tiers des patients étant donné son caractère sensible et spécifique dans la distinction entre les lésions néoplasiques et les lésions non néoplasiques [12,21].

Une biopsie chirurgicale parotidienne sans exérèse de la tumeur est un geste exceptionnel, acceptable uniquement dans le cas de tumeurs volumineuses et inextirpables [17]. Dans notre série on a réalisé la biopsie pour une seule patiente ayant présenté une tumeur très volumineuse infiltrant la peau et présentant une paralysie faciale.

### 3. Données anatomopathologiques :

Notre série a recensé 104 cas de tumeurs parotidiennes dont 82 étaient bénignes et 22 malignes. Dans la littérature, les tumeurs bénignes représentent les trois quarts de l'ensemble des tumeurs alors que celles malignes n'en représentent que le quart [6]. L'adénome pléomorphe est la tumeur parotidienne bénigne la plus fréquente. Cette entité représente 65 à 75% de l'ensemble de toutes les tumeurs parotidiennes et 81% des tumeurs épithéliales bénignes. Cependant, la possibilité de transformation maligne des adénomes pléomorphes a été notée dans 2 à 9% des cas [22]. Dans notre série, l'adénome pléomorphe représentait 54 % des tumeurs (57 cas) et la dégénérescence maligne a été noté chez 2% des cas. La tumeur de Warthin représente 14% des tumeurs parotidiennes bénignes et 5 à 10% des tumeurs de la parotide [22]. C'est la 2ème tumeur par ordre de fréquence après l'adénome pléomorphe. Notre étude en recensait 10 cas soit 9,6%.

Les tumeurs parotidiennes malignes sont relativement rares représentant 8 à 25% de toutes les tumeurs parotidiennes et 0,3% de l'ensemble des cancers de l'organisme [7,8]. Les adénocarcinomes constituent avec les carcinomes muco-épidermoïdes les types histologiques les plus fréquents [23,24]. Notre série comportait 4 cas de carcinomes épidermoïdes et 4 cas de carcinome canalaire, 3 cas de carcinome muco-épidermoïde, 3 cas de carcinome adénoïde kystique et deux cas de lymphome malin hodgkinien (tableau 2).

### 4. Données thérapeutiques [15,25,26]

Ce traitement est avant tout chirurgical. Plusieurs variétés de parotidectomies peuvent être adoptées : superficielle ou exo-faciale, totale ou élargie à la peau. Les indications thérapeutiques doivent tenir compte de la nature histologique, du siège et du volume tumoral.

En présence d'une tumeur bénigne, plusieurs possibilités chirurgicales s'offrent au chirurgien selon le type anatomopathologique. En cas d'adénome pléomorphe, les auteurs préconisent de faire l'exérèse de la tumeur sans voir sa capsule afin d'éviter une récurrence post opératoire. Les indications thérapeutiques dépendent, outre, du siège et du volume tumoral, de l'âge du patient et des résultats de l'examen histologique extemporané. Les tumeurs de petite taille développées dans le tissu parotidien superficiel bénéficieront d'une parotidectomie exofaciale, alors que les tumeurs volumineuses à développement endo-facial feront l'objet d'une parotidectomie totale.

Concernant l'âge, certains auteurs préconisent une parotidectomie totale chez les sujets jeunes même pour des petites tumeurs compte tenu du risque potentiel de récurrence tumorale dans cette population.

L'attitude chirurgicale est différente en présence d'une tumeur maligne puisque une parotidectomie totale est préconisée quelle que soit la taille de la tumeur. Parfois, en cas de tumeurs malignes avérées, l'exérèse tumorale peut être élargie à la peau, aux muscles ou à certaines structures osseuses de voisinage. La dissection complète du nerf facial et de ses branches doit toujours être tentée mais en cas de grosses tumeurs infiltrant le nerf facial, celui-ci est sacrifié et on parle alors de parotidectomie totale non conservatrice.

Un curage ganglionnaire est toujours associé au geste chirurgical en cas de malignité. Il peut être radical, fonctionnel ou triangulaire consistant en un évidement submandibulaire, sous digastrique et sus-homohyoïdien.

Un évidement ganglionnaire homolatéral (intéressant les groupes II, III, et IV), a été réalisé chez 16 malades, soit 73 % des patients ayant une tumeur maligne (16 % de l'ensemble des patients opérés). Dans 44 % des cas (07 malades) le curage ganglionnaire cervicale était positif, la rupture capsulaire a été observée dans deux cas.

La radiothérapie, en association avec la chirurgie améliore le pronostic des patients traités pour un cancer parotidien et diminue le taux de récurrence locorégionale [27,28]. Ses indications selon les auteurs sont : les limites d'exérèse envahies, les tumeurs de haut grade, l'extension tumorale extra-glandulaire, la présence d'adénopathies envahies et l'extension au lobe profond. Dans notre série, elle a été indiquée chez 18 patients qui avaient une tumeur maligne de la glande parotide, soit 17 % de la totalité des patients et 80% des tumeurs malignes.

La place de la chimiothérapie dans le traitement est réservée aux lymphomes et aux cancers très évolués [29].

Les complications postopératoires sont de 2 ordres : non spécifiques à type d'hématomes et d'infections et spécifiques de la chirurgie parotidienne à type de paralysie faciale, de syndrome de Frey et de fistules salivaires [12].

## V. Conclusion

Ce travail nous a permis d'exposer les particularités épidémiocliniques, histologiques et thérapeutiques des 104 cas de tumeurs parotidiennes recensés dans notre étude. Ces tumeurs sont relativement rares et sont caractérisées par leur grande diversité. Elles posent des problèmes diagnostiques, thérapeutiques et évolutifs. L'IRM constitue actuellement l'examen de choix dans l'exploration des masses tumorales parotidiennes avec une bonne valeur diagnostique de malignité ou de bénignité. La cytoponction est un examen bien toléré, mais ne fait pas l'unanimité dans la prise en charge de la pathologie parotidienne.

La parotidectomie exploratrice avec examen anatomopathologique extemporané demeure la clé du diagnostic positif. Elle représente la dernière étape diagnostique et le premier geste thérapeutique. Les tumeurs parotidiennes bénignes représentent l'entité la plus fréquente et l'adénome pléomorphe demeure le type histologique prédominant. Quant aux tumeurs malignes, elles sont plutôt rares, dominées essentiellement par les carcinomes.

Les indications thérapeutiques diffèrent selon le type histologique et l'extension de la tumeur. Le traitement chirurgical est l'option de choix. La paralysie faciale est la complication la plus fréquente de la chirurgie parotidienne. Elle est le plus souvent transitoire, rarement définitive.

Les récurrences tumorales en cas de tumeurs bénignes sont l'apanage de l'adénome pléomorphe surtout après parotidectomie exofaciale.

Le pronostic des tumeurs malignes est tributaire de plusieurs facteurs : le grade tumoral, la taille tumorale, la présence d'adénopathies métastatiques, l'atteinte du nerf facial et la présence de métastases à distance.

## References

- [1]. Bouyon A, Hans S, Durdux C, Housset M. Tumeurs malignes de la parotide : prise en charge multidisciplinaire, rôle de la radiothérapie. *Cancer/Radiothérapie*. 2007 Dec ;11(8): 465–75.
- [2]. Shetty A, Geethamani V. Role of fine-needle aspiration cytology in the diagnosis of major salivary gland tumors: A study with histological and clinical correlation. *J Oral Maxillofac Pathol JOMFP*. 2016; 20(2):224–9.
- [3]. Kubacka M, Orendorz-Frączkowska K, Pazdro-Zastawny K, Morawska-Kochman M, Kręcicki T. Epidemiological evaluation of salivary gland tumors in the Wrocław ENT Department patients in the years 2001-2010. *Otolaryngol Pol*. 2013 Jan; 67(1):30-33.
- [4]. Espinoza S, Halimi P. Les éléments clés de l'interprétation de l'IRM des tumeurs parotidiennes. *Annales françaises d'oto-rhino-laryngologie et de pathologie cervico-faciale* 132 (2013) 130, 30–36.
- [5]. Emmanuelle Uro-Coste, C.A. Righini. Tumeurs des glandes salivaires. État des lieux en 2009. *Service d'anatomie pathologique et histologie-cytologie, hôpital de Rangueil*. 60(3) : 313-6.
- [6]. Ben Romdhane K, Marrakchi R, Sioud H, Ben Ayed M. Les tumeurs des glandes salivaires, à propos de 93 cas. *Tunisie médicale* 1987 ;65 :681-6.
- [7]. Bhourri A. Les tumeurs primitives de la glande parotide, à propos de 70 cas. Thèse de médecine, Monastir 1998.
- [8]. Fontanel J, Poitout F, Klossek J. Tumeurs des glandes salivaires. EMC otorhino-laryng (Paris, France). 20628-B10-1995, 10.
- [9]. Musani MA, Sohail Z, Zafar A, et al. Morphological pattern of parotid gland tumors. *J Coll Physicians Surg Pak* 2008;18:274–7.
- [10]. Takahama JA, Almeida OP, Kowalski LP. Parotid neoplasms: analysis of 600 patients attended at a single institution. *Braz J Otorhinolaryngol* 2009;75:497–501
- [11]. Kici S, Peytral C. Adénome pléomorphe géant de la parotide. *Ann Otolaryngol Chir Cervicofac* 2001 ;118 :330-2.
- [12]. Gehanno P, Guerrier B, Pressy JJ, Zanaret M. Les tumeurs de la glande parotide. Monographies du CCA Groupe 2003 ; n°35. ISBN 2-905238-28-3.
- [13]. James D. Imaging of salivary gland pathology. *Radiologic evaluation of the neck* 2000.
- [14]. Dumitriu D, Dudeal SM, Jid CB, Băciuț G. Ultrasonographic and sonoelastographic features of pleomorphic adenomas of the salivary glands. *Medical Ultrasonography* 2010 ;1 2:175-83.
- [15]. Coiffier T, Aidon D. Les tumeurs malignes de la parotide. *Ann Otolaryngol Chir Cervicofac*, 113 (1996), pp. 419-24.
- [16]. Buthiau D, Khayat D. Scanner et IRM. ISBN 2-287-00393-2 Springer-Verlag France, Paris, 1995.
- [17]. Okahara M, Kiyosue H, Hori Y, Matsumoto A, Mori H, Yokoyama S. Parotid tumors: MR imaging with pathological correlation. *Eur Radiol* 2003 ; 13 : L25-L33.
- [18]. Bonfils P. Les tumeurs des glandes salivaires EMC-oto-rhino-laryngologie 2007 ; 20 : 628 - 40.
- [19]. Poorten V, Balm Alfonsus J, Hilgers Frans Jm. Management of cancer of the parotid gland.
- [20]. Current Opinion in Otolaryngology & Head and Neck Surgery 2002;10(2):134-44.
- [21]. Layfield Lj, Glasgow B. Diagnosis of salivary gland tumors by fine-needle aspiration cytology: a review of clinical. Utility and pitfalls. *Diagn Cytopathol* 1991; 7 :267-72.
- [22]. Boumaiza S. Les tumeurs parotidiennes, à propos de 65 cas. Thèse de médecine ; Tunis 2004.
- [23]. Paris J. Les tumeurs de la parotide, données récentes. Thèse de médecine ; France : Marseille 2003
- [24]. Zbaren P, Schupbach J, Nuyens M. Carcinoma of the parotid gland. *The American Journal of Surgery* 2003;186:57-62.
- [25]. Trabelsi S. Les tumeurs parotidiennes, à propos de 112 observations. Thèse de médecine ; Tunis 2000.
- [26]. Laccourreye H, Laccourreye O, Cauchoix R. Total conservative parotidectomy for primary benign pleomorphic adenoma of the parotid gland, a 25 year experience with 229 patients. *Laryngoscope* 1994;104: 1487-94.
- [27]. Urwald O. Les tumeurs de la parotide, notre attitude thérapeutique à propos de 185 cas ; Thèse de médecine ; France : Reims 2001.
- [28]. Jozefowicz-Korczynska M, Debniak E, Lukomski M. Treatment of parotid glands cancer. *Science Direct-International Congress Series* 2003.
- [29]. Mra Z, Komisar A, Blaugrund S. Functional facial nerve weakness after surgery for benign parotid tumors: a multivariate statistical analysis. *Head Neck Surg* 1993;15: 147-52.

IHSSANE ALLOUCH, et. al. "Les tumeurs parotidiennes à propos de 104 cas Parotid tumors about 104 cases." *IOSR Journal of Dental and Medical Sciences (IOSR-JDMS)*, 20(06), 2021, pp. 07-14.