

## Ganglion sentinelle et mélanome : Intérêt, indications et protocole.

M.A MOKFI, L.KHALFI, A.OUARDI, Z. BADAOU, F.Z. FOUADI, Y. RIBAG, K. ABABOU, J.HAMAMA, A. ACHBOUK et M.K. EL KHATIB.

Service de Chirurgie Plastique Maxillo-faciale et Stomatologie Hôpital Militaire d'Instruction Mohammed V  
Rabat.

### RESUME :

*Le ganglion sentinelle est le premier ganglion drainant le territoire de la tumeur.*

*La lymphoscintigraphie est actuellement la technique de référence pour le repérer. La technique chirurgicale pour l'exérèse de ce ganglion nécessite un apprentissage. L'anatomopathologie fait appel à des techniques d'histologie standard et d'immunohistochimie.*

*Le but de cet examen est de rechercher des micrométastases qui signent l'envahissement ganglionnaire. Si le ganglion sentinelle est sain, les autres ganglions sont sains et le curage ganglionnaire, dont la morbidité n'est pas négligeable, est inutile.*

*La recherche du ganglion sentinelle a une valeur pronostique prouvée. Sa positivité entraîne la réalisation d'un curage ganglionnaire dont l'intérêt thérapeutique n'est pas démontré. Elle permet de réaliser des groupes homogènes de patients afin de les inclure dans des protocoles thérapeutiques, bien qu'aucun traitement adjuvant n'ait réellement encore montré son efficacité. Cette procédure ne fait pas partie du traitement standard et doit donc, pour l'instant, être réalisée dans le cadre strict d'études cliniques.*

### MOTS CLES :

*Mélanome ; Ganglion sentinelle ; Lymphoscintigraphie ; Curage ganglionnaire.*

Date of Submission: 15-08-2020

Date of Acceptance: 01-09-2020

### I. Introduction

Le mélanome est la plus grave des tumeurs cutanées. L'incidence augmente de 10 % par an depuis 50 ans. Actuellement, son incidence en France est estimée à 8000 nouveaux cas par an [1-2]. Le pronostic est corrélé à l'indice de Breslow (correspondant à l'épaisseur maximale de la tumeur).

Cependant, il s'agit d'une tumeur ayant un fort potentiel lymphophile responsable de métastases ganglionnaires. Le premier site envahi est généralement l'aire de drainage lymphatique locorégionale. La dissémination peut également être hématogène, d'où le développement de métastases à distance [3- 4-5].

La prise en charge chirurgicale doit être précoce et adaptée. Le mélanome est curable au stade de tumeur primitive mais de mauvais pronostic au stade métastatique, malgré la mise à disposition récente de nouveaux traitements médicaux [6].

La technique du ganglion sentinelle est une technique chirurgicale qui permet de prélever et d'analyser le premier relais d'une chaîne ganglionnaire dans le cadre du bilan d'extension de certains cancers. Son absence d'envahissement par des cellules métastatiques semble être un signe fiable de l'absence d'envahissement des autres ganglions et permet d'éviter au patient la morbidité d'un curage ganglionnaire. Le curage ganglionnaire est, de ce fait, réservé aux patients présentant un ou plusieurs ganglions envahis. [7]

### II. Historique Du Ganglion Sentinelle

En 1992, Morton a établi la théorie du ganglion sentinelle en injectant du bleu patent dans le derme entourant le mélanome cutané et en observant le drainage lymphatique pendant l'intervention. Le ganglion sentinelle est repéré en peropératoire par sa couleur bleue (Fig. 1). Dans son étude pilote, il y associait de manière systématique un curage ganglionnaire. L'absence de métastase lors de l'examen histologique, au niveau du premier ganglion se colorant en bleu, excluait quasiment le risque de métastase des autres ganglions. Morton introduit la notion de stadification pronostique pour les patients atteints de mélanome de stades I et II [3].

La technique de détection a ensuite été améliorée par Alex et al. en 1993 par l'utilisation de la lymphoscintigraphie au sulfure colloïdal de rhénium marqué au technétium 99 métastable (<sup>99m</sup>Tc), associée à une détection peropératoire à l'aide d'une sonde de détection gamma. Le taux de succès de cette procédure était de 97 %. Il s'agit maintenant de la technique de référence [8].

La fiabilité de la technique a également été étudiée par Carcoforo en 2002, qui a publié une série prospective de 110 patients où le ganglion sentinelle était prélevé dans 98 % des cas en utilisant de façon combinée la scintigraphie et le bleu de méthylène. Par ailleurs, il constatait que le ganglion sentinelle n'était coloré en bleu que dans 81 % des cas [9].

Ces études apportent des arguments en faveur de la fiabilité et de l'intérêt de la lymphoscintigraphie. En 2003, Trost et al. publiaient une étude rétrospective décrivant les habitudes des services de dermatologie français, concernant la pratique du ganglion sentinelle chez les patients classés aux stades I et II. Soixante-quatre pour cent des équipes interrogées pratiquaient la technique du ganglion sentinelle, alors que 36 % d'entre elles proposaient une surveillance. Il n'existait pas de regroupements géographiques [7]

### **III. Indications**

La technique de recherche et exérèse du GS est pratiquée lors de la reprise chirurgicale du mélanome. En effet, le plus souvent le diagnostic de mélanome est posé suite à l'exérèse sans marge d'une lésion cutanée suspecte. Une reprise chirurgicale doit donc être réalisée, emportant la cicatrice d'exérèse, avec des marges de sécurité dont la taille dépend de l'épaisseur du mélanome [10].

L'objectif premier de la technique étant de connaître le statut ganglionnaire d'une maladie a priori localisée, elle ne sera donc pas indiquée en cas d'envahissement métastatique ganglionnaire ou extraganglionnaire déjà connu. L'exérèse élargie venant modifier le drainage lymphatique régional, la technique du GS doit être réalisée lors de la reprise chirurgicale [11] et non pas après celle-ci. Outre un mauvais état général empêchant toute prise en charge chirurgicale, les contre indications relatives sont communes à toutes les techniques d'imagerie utilisant des isotopes radioactifs : la grossesse et l'allaitement.

Le risque d'envahissement ganglionnaire augmente avec l'épaisseur du mélanome, variant de 1 % pour les lésions de moins de 0,75 mm à 35,5 % pour les mélanomes de plus de 4 mm [12].

Pour les mélanomes « fins », la procédure de recherche du ganglion sentinelle est optionnelle tant pour les recommandations américaines [13] qu'europpéennes [14], reprises dans le guide français [15]. En cas de lésions < 0,75 mm, le risque d'envahissement ganglionnaire étant de 1 %, la recherche du GS n'est pas indiquée. Pour la situation intermédiaire (0,76–1 mm), le risque de dissémination ganglionnaire est d'environ 5 %. La recherche et l'exérèse du GS pourront alors être proposées, malgré l'absence de preuve scientifique indéniable pour étayer cette pratique. La présence de facteurs de mauvais pronostic, telle que l'ulcération tumorale ou un index mitotique élevé (stade T1b), doit par contre motiver un recours à la technique du GS.

Pour les mélanomes d'épaisseur « intermédiaire » (1–4 mm), le risque d'envahissement ganglionnaire varie entre 8 et 30 %. Les recommandations internationales s'accordent pour indiquer la réalisation de la procédure de recherche et d'exérèse du GS dans cette situation. À noter, toutefois, que les « Standard Option et Recommandations » françaises de 2005 [19], antérieures aux recommandations internationales, ne préconisent la réalisation de la procédure de recherche du GS que de manière optionnelle dans cette indication. Pour les mélanomes « épais » (> 4 mm), le risque de métastase ganglionnaire est élevé, supérieur à 35 %. Malgré le manque de données scientifiques, là-encore les recommandations internationales s'accordent pour indiquer la technique du GS, bien entendu en l'absence d'envahissement ganglionnaire clinique ou identifié en imagerie.

### **PROTOCOLE :**

#### **+Lymphoscintigraphie préopératoire :**

Le principe de la lymphoscintigraphie repose sur le transport physiologique vers les vaisseaux et les ganglions lymphatiques de petites particules colloïdes radioactives injectées dans le tissu interstitiel [16, 17]. La technique de scintigraphie a été standardisée grâce à la collaboration de l'European Organization of Research and Treatment of Cancer (EORTC) et de l'European Association of Nuclear Medicine (EANM). Celle-ci doit être réalisée 4 à 24 heures avant l'intervention chirurgicale [18]. Deux heures avant le début du protocole scintigraphique, une pommade analgésique est appliquée sur le site d'injection. Le sulfure colloïdal de rhénium marqué au <sup>99m</sup>Tc est injecté par voie intradermique aux quatre points cardinaux du mélanome ou de la cicatrice d'exérèse (Fig 2).

L'activité totale injectée est de l'ordre de 60 MBq. La dose d'irradiation délivrée à l'organisme lors de cet examen est beaucoup plus faible que lors d'une radiographie standard. Le patient est installé ensuite sur la table d'examen de la gamma-caméra (Fig 3). Les détecteurs sont centrés sur les aires de drainage lymphatique théoriques du mélanome.

Les images scintigraphiques sont obtenues avec une gamma-caméra double tête grand champ rectangulaire, équipée d'un collimateur parallèle basse énergie haute résolution.

Des acquisitions dynamiques (Fig 4) puis statiques (Fig 5) sont réalisées immédiatement après l'injection intradermique du nanocolloïde, car la migration des radiocolloïdes est très rapide et le ganglion sentinelle se révèle quasi immédiatement [19, 20].

**+ Intervention chirurgicale :**

Après la mise en place des champs, grâce à la sonde de détection gamma habillée d'une protection stérile, le chirurgien vérifie que le signal maximal est en regard du repérage préopératoire (compte percutané de référence) et réalise son incision cutanée. Celle-ci doit être orientée de telle manière qu'elle soit compatible avec la voie d'abord d'un éventuel curage ultérieur. La dissection est progressive et guidée par la sonde de détection. Le ganglion le plus radioactif (compte in vivo) est repéré, puis retiré. Le comptage radioactif ex vivo (nombre de coups par seconde) du ganglion est relevé.

L'absence de radioactivité significative dans le site d'adénectomie est vérifiée. L'activité résiduelle ne doit pas dépasser 10 % de l'activité du ganglion sentinelle [16]. La plaie est ensuite refermée après une hémostase soignée. L'analyse des données de la littérature révèle que le chirurgien doit s'astreindre à prélever un nombre faible de ganglions pour limiter les complications postopératoires, sans pour autant que cette stratégie n'altère la fiabilité diagnostique de cette technique. L'association de la lymphoscintigraphie et de l'utilisation peropératoire de la sonde de détection gamma permet de détecter dans 96 % le ganglion sentinelle. Il n'est pas toujours aisé de distinguer le ganglion sentinelle d'un ganglion satellite.

Le ganglion sentinelle est définiscintigraphiquement comme le premier foyer hyperfixant détecté au niveau de l'aire de drainage théorique de la tumeur. D'autres points hyperfixants peuvent être détectés en aval sur la même voie de drainage. Il s'agit de ganglions satellites du ganglion sentinelle, considérés comme des ganglions chauds [21,22].

**+ Analyse histologique :**

Les pièces opératoires sont envoyées à l'état frais en anatomopathologie afin d'obtenir le résultat de l'analyse du ou des ganglions sentinelles dans les plus brefs délais (8 à 15 jours). L'analyse du ganglion prélevé n'est pas réalisée en extemporané compte tenu du risque de perte de matériel et du manque de sensibilité de cette technique [23, 24].

Le but de l'analyse anatomopathologique est d'identifier des micrométastases qui signent l'envahissement ganglionnaire.

#### **IV. Discussion :**

La technique de recherche du ganglion sentinelle est actuellement validée par méthode isotopique. La morbidité en est faible et il existe de très faibles faux négatifs lors des contrôles par curage [25, 26, 27, 28, 29]. Le point est mis sur l'existence d'une courbe d'apprentissage [30,31].

Le taux de détection du ganglion sentinelle est supérieur à 93 %, avec cependant des difficultés topographiques dans la région cervico-faciale et plus particulièrement parotidienne.

La recherche du ganglion sentinelle a remis en cause l'anatomie classique en mettant en évidence des voies de drainage atypiques, notamment dans les localisations cervico-faciales et tronculaires [32, 33].

L'atteinte du ganglion sentinelle au cours du mélanome est un facteur majeur à la fois en termes de survie sans récurrence et de survie globale, indépendamment de l'épaisseur et de l'ulcération de la tumeur primitive [34]. Le risque que le ganglion sentinelle soit positif atteint 50 % pour un indice de Breslow entre 3,0 et 3,9 mm avec des facteurs péjoratifs : ulcération, index mitotique élevé, invasion vasculaire [35].

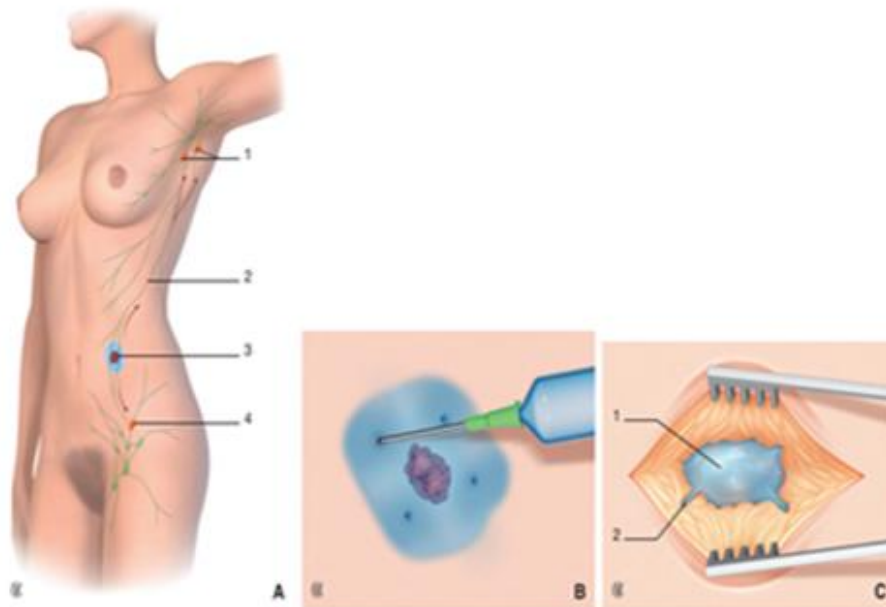
La découverte d'un ganglion sentinelle positif est suivie par la réalisation d'un curage, dont le taux de ganglions supplémentaires positifs est inférieur à 20 %. La preuve de l'intérêt thérapeutique d'une telle stratégie n'est pas démontrée [36,37].

Gershenwalds'est intéressé aux récurrences des patients (10 %) avec ganglion sentinelle négatif et à l'intérêt d'une nouvelle analyse histologique à posteriori. La relecture des lames en histologie standard et en immunohistochimie retrouve que 80 % des ganglions étaient positifs, ce qui permet d'insister sur la nécessité d'une bonne technique anatomopathologique [38].

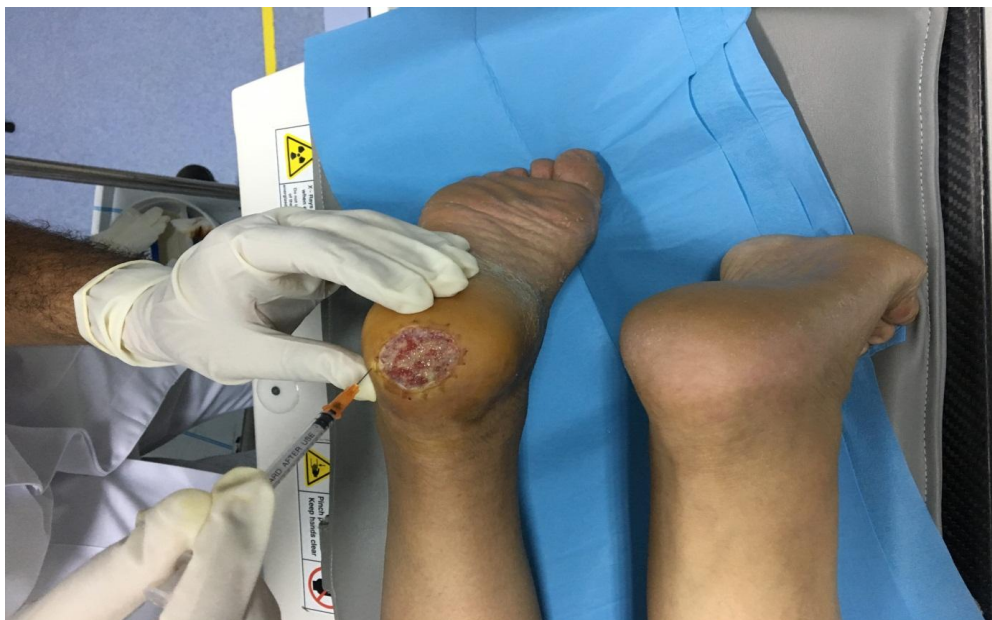#### **V. Conclusion :**

La technique du ganglion sentinelle permet une stadification ganglionnaire des patients atteints de mélanome, au prix d'une morbidité faible. La présence d'un envahissement ganglionnaire étant un élément pronostique majeur, les sociétés savantes européennes et américaines ont introduit la pratique de cette technique, en standard ou en option, dans la prise en charge des patients porteurs de mélanome de stade T1b, T2, T3 ou T4. Le geste permet de réduire la morbidité et augmentera la survie sans récurrence. Le bénéfice en termes de survie spécifique est plus incertain, de même que l'intérêt du curage ganglionnaire complet en cas d'invasion du GS.

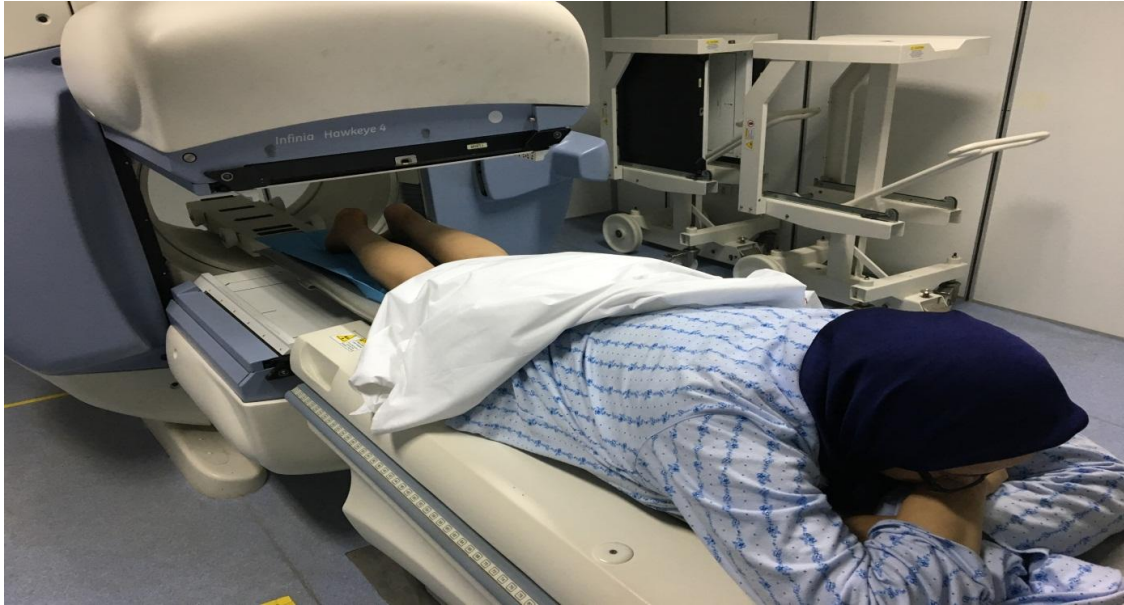
**ICONOGRAPHIE :**



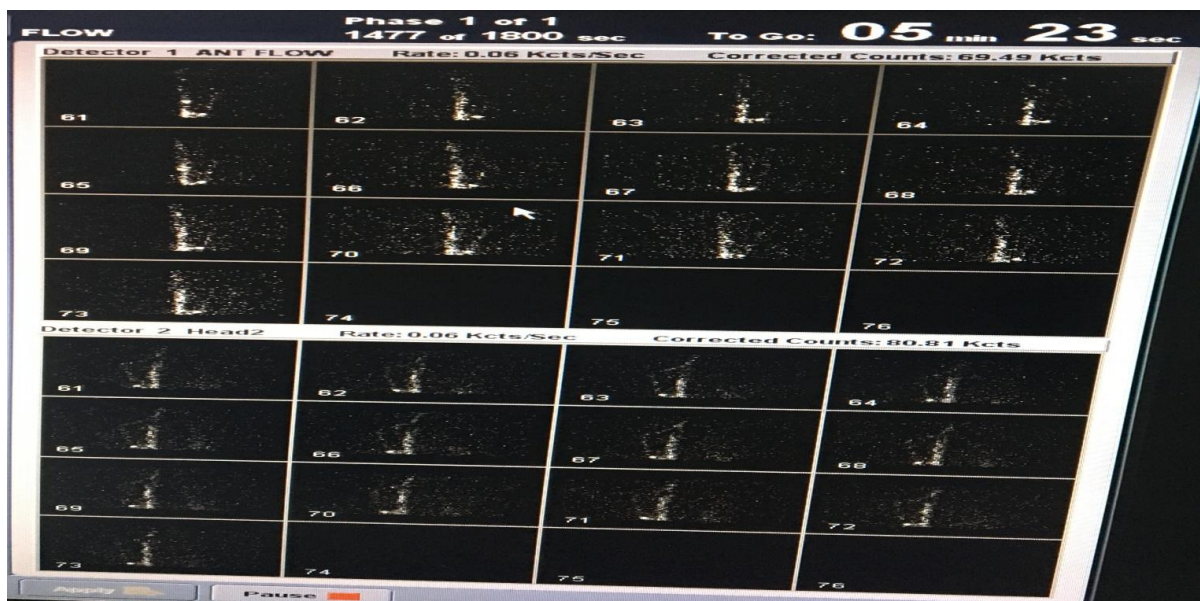
- A. Concept du ganglion sentinelle développé par Morton en 1992(méthode colorimétrique). 1. Ganglions sentinelles axillaires gauches; 2. réseau lymphatique; 3.tumeur cutanée maligne primitive(mélanome); 4. ganglion sentinelle inguinale gauche.
- B. Injections intradermiques d'un colorant autour de la tumeur (ou de la cicatrice d'exérèse du mélanome).
- C. En préopératoire, visualisation du ganglion sentinelle coloré en bleu(1) et du réseau lymphatique(2).



**Figure 2 :** Injection intradermique du traceur radioactif aux quatre points cardinaux du site d'exérèse.



**Figure 3:** Installation de la patiente sur le lit de l'examen de la gama-caméa.



**Figure 4 :** acquisitions dynamiques après injection du traceur radioactif.




Figure 5 : acquisitions statiques après injection du traceur radioactif.

### References:

- [1]. Baccard M, Havard S, Souques M, the PETRI Melanoma Group. Prospective study of the incidence of melanoma in the Paris region in 1994. *Melanoma Res* 1997;7:335–8.
- [2]. Grange F. Epidemiology of cutaneous melanoma: descriptive data in France and Europe. *Ann Dermatol Venereol* 2005;132:975–82.
- [3]. Morton DL, Wen DR, Wong JH, Economou JS, Cagle LA, Storm FK, et al. Technical details of intraoperative lymphatic mapping for early stage melanoma. *Arch Surg* 1992;127:392–9.
- [4]. Balch CM, Buzaid AC, Soong SJ, Atkins MB, Cascinelli N, Coit DG, et al. Final version of the American Joint Committee on Cancer staging system for cutaneous melanoma. *J Clin Oncol* 2001;19:3635.
- [5]. Russel-Jones R, Acland K. Sentinel lymph node biopsy in the management of malignant melanoma. *Clin Exp Dermatol* 2001;26:463–8.
- [6]. Lavie A, Desouches C, Casanova D, Bardot J, Grob JJ, Legré R, et al. Mise au point sur la prise en charge chirurgicale du mélanome malin cutané. *Revue de la littérature. Ann Chir Plast Esthet* 2007;52:1–13.
- [7]. Trost O, Danino AM, Kadlub N, Dalac S, Herve C, Malka G. Ganglion sentinelle dans le mélanome malin de bas stade : état des lieux en France en 2003 ? *Ann Chir Plast* 2005;50:99–103.
- [8]. Alex JC, Weaver DL, Fairban KJT, Rankin BS, Krag DN. Gamma probe-guided lymph node localization in malignant melanoma. *Surg Oncol* 1993;2:303–8.
- [9]. Roudier-Pujol C, Saiag P. Mélanomes malins, épidémiologie, dépistage, diagnostic, évolution, critères cliniques et histopathologiques du pronostic. *Rev Prat* 1998;48:1729–35.
- [10]. Négrier S, Saiag P, Guillot B, Verola O, Avril MF, Bailly C, et al. Recommandations pour la pratique clinique : standards, options et recommandations 2005 pour la prise en charge des patients adultes atteints d'un mélanome cutané MO texte court. *Ann Dermatol Venereol* 2005;132(12, Part 2):79–85.
- [11]. Gannon CJ, Rousseau Jr DL, Ross MI, Johnson MM, Lee JE, Mansfield PF, et al. Accuracy of lymphatic mapping and sentinel lymph node biopsy after previous wide local excision in patients with primary melanoma. *Cancer* 2006;107:2647–52.
- [12]. Lens MB, Dawes M, Newton-Bishop JA, Goodacre T. Tumour thickness as a predictor of occult lymph node metastases in patients with stage I and II melanoma undergoing sentinel lymph node biopsy. *Br J Surg* 2002;89:1223–7.
- [13]. Wong SL, Balch CM, Hurley P, Agarwala SS, Akhurst TJ, Cochran A, et al. Sentinel lymph node biopsy for melanoma: American Society of Clinical Oncology and Society of Surgical Oncology joint clinical practice guideline. *J Clin Oncol* 2012;30:2912–8.
- [14]. Chakera AH, Hesse B, Burak Z, Ballinger JR, Britten A, Caraco C, et al. EANM-EORTC general recommendations for sentinel node diagnostics in melanoma. *Eur J Nucl Med Mol Imaging* 2009;36:1713–42.
- [15]. Guide pour la rédaction de protocole pour la recherche de ganglions sentinelle dans le cancer du sein, le mélanome et d'autres indications. *Med Nucl* 2013;37:258–68.
- [16]. Leong SP. Sentinel lymph node mapping and selective lymphadenectomy: the standard of care for melanoma. *Curr Treat Options Oncol* 2004;5:185–94.
- [17]. Marchal F, Rauch P, Olivier P, Leroux A, Geoffrois L, Dolivet G. Use of sentinel lymph node technique in cutaneous melanoma: preliminary experience. *Bull Cancer* 2004;91:621–8.
- [18]. Mariani G, Gipponi M, Moresco L, Villa G, Bartolomei M, Mazzarol G, et al. Radioguided sentinel lymph node biopsy in malignant cutaneous melanoma. *J Nucl Med* 2002;43:811–27.
- [19]. Lieber KA, Standiford SB, Kuvshinov BW, Ota DM. Surgical management of aberrant sentinel lymph node drainage in cutaneous melanoma. *Surgery* 1998;124:757–62.
- [20]. Albertini JJ, Cruse CW, Rapaport D, Wells K, Ross M, De Conti R, et al. Intraoperative radio-lymphoscintigraphy improves sentinel lymph node identification for patients with melanoma. *Ann Surg* 1996;223:217–24.

- [21]. Reintgen DS. Changing standards of surgical care for the melanoma patients. *Ann Surg Oncol* 1996;3:327–8.
- [22]. Krag DN, Meijer SJ, Weaver DL, Loggie BW, Harlow SP, Tanabe KK, et al. Minimal access surgery for staging of malignant melanoma. *Arch Surg* 1995;130:654–8.
- [23]. Stojadinovic A, Allen PJ, Clary BM, Busam KJ, Coit DG. Value of frozen-section analysis of sentinel lymph nodes for primary cutaneous malignant melanoma. *Ann Surg* 2002;235:92–8.
- [24]. Scolyer RA, Thompson JF, Stretch JR, Sharma R, McCarthy SW. Pathology of melanocytic lesions: new, controversial, and clinically important issues. *J Surg Oncol* 2004;86:200–11.
- [25]. Karakousis CP, Najibi S, Trunk J. Sentinel node biopsy in malignant melanoma. *J Surg Oncol* 1997 ; 66 : 282-284.
- [26]. Loggie BW, Hosseinian AA, Watson NE. Prospective evaluation of selective lymph node biopsy for cutaneous malignant melanoma. *Am Surg* 1997 ; 63 : 1051-1057,1057-1058.
- [27]. Morton DL. Sentinel lymphadenectomy for patients with clinical stage I melanoma. *J Surg Oncol* 1997 ; 66 : 267-269.
- [28]. Reintgen D. Lymphatic mapping and sentinel node harvest for malignant melanoma. *J Surg Oncol* 1997 ; 66 : 277-281.
- [29]. Ross MI. Lymphatic mapping and sentinel node biopsy for early stage melanoma: how we do it at the MD Anderson Cancer Center. *J Surg Oncol* 1997 ; 66 : 273-276.
- [30]. Emilia JC, Lawrence W Jr. Sentinel lymph node biopsy in malignant melanoma: the standard of care? *J Surg Oncol* 1997 ; 65 : 153-154.
- [31]. Morton DL, Thompson JF, Essner R, Elashoff R, Stern SL, Nieweg OE et al. Validation of the accuracy of intraoperative lymphatic mapping and sentinel lymphadenectomy for early-stage melanoma: a multicenter trial. *Multicenter Selective Lymphadenectomy Trial Group. Ann Surg* 1999 ; 230 : 453-463, 463-465.
- [32]. Ollila DW, Foshag LJ, Essner R, Stern SL, Morton DL. Parotid region lymphatic mapping and sentinel lymphadenectomy for cutaneous melanoma. *Ann Surg Oncol* 1999;6:150-154.
- [33]. Thompson JF, Uren RF, Shaw HM, McCarthy WH, Quinn MJ, O'Brien CJ et al. Location of sentinel lymph nodes in patients with cutaneous melanoma: new insights into lymphatic anatomy. *J Am Coll Surg* 1999 ; 189 : 195-204.
- [34]. Gershenwald JE, Thompson W, Mansfield PF, Lee JE, Colome MI, Tseng CH et al. Multi-institutional melanoma lymphatic mapping experience: the prognostic value of sentinel lymph node status in 612 stage I or II melanoma patients. *J Clin Oncol* 1999 ; 17 : 976-983.
- [35]. Mraz-Gernhard S, Sagebiel RW, Kashani-Sabet M, Miller JR 3rd, Leong SP. Prediction of sentinel lymph node micrometastasis by histological features in primary cutaneous malignant melanoma. *Arch Dermatol* 1998 ; 134 : 983-987.
- [36]. Essner R, Conforti A, Kelley MC, Wanek L, Stern S, Glass E et al. Efficacy of lymphatic mapping, sentinel lymphadenectomy, and selective complete lymph node dissection as a therapeutic procedure for early-stage melanoma. *Ann Surg Oncol* 1999;6:442-449.
- [37]. Rivers JK, Roof MI. Sentinel lymph-node biopsy in melanoma: is less surgery better? *Lancet* 1997 ; 350 (9088) :1336-1337.
- [38]. Gershenwald JE, Colome MI, Lee JE, Mansfield PF, Tseng C, Lee JJ et al. Patterns of recurrence following a negative sentinel lymph node biopsy in 243 patients with stage I or II melanoma. *J Clin Oncol* 1998 ; 16 : 2253-2260.

M.A MOKFI, et. al. “ Ganglion sentinelle et mélanome : Intérêt, indications et protocole.”  
*IOSR Journal of Dental and Medical Sciences (IOSR-JDMS)*, 19(8), 2020, pp. 56-62.